ヒト前腕部動脈の超音波速度変化イメージング

Ultrasonic velocity change imaging of human forearm artery

阪府大院・工 [1]，TU 技術研究所 [2]
○南 裕貴 [1]，伊藤祐輝 [1]，園田 華 [1]，松山哲也 [1]，和田健司 [1]，岡本晃一 [1]，松中敏行 [2]
Osaka Pref Univ.[1]， TU Research Laboratory[2]
○Yuki Minami[1], Yuki Ito[1], Hana Sonoda[1], Tetsuya Matsuyama[1], Kenji Wada[1],
Koichi Okamoto[1], Toshiyuki Matsunaka[2]
E-mail: minami0619@pe.osakafu-u.ac.jp

1. はじめに　我々は，温冷水を用いた加温・冷却による超音波速度変化法（Ultrasonic Velocity Change Method, UVC 法[1]）を適用し，頸動脈における血管プラークの性状情報を描出することを検討している．血管プラークは動脈中にあることから，動脈の温度変化の情報を取得することが重要となる．しかし，頸動脈は拍動の影響が大きいこと，超音波プローブの固定が困難であること，また，静脈と異なり温度変化はほとんどないと考えられていることから，これまで頸動脈の UVC 画像を取得した実績はない．そこで今回は，比較的測定が容易と思われる前腕部動脈を対象として UVC 画像の描出を試みたので報告する．

2. 実験と解析　20℃の冷水を満たした水槽に手のひらを 10 分間浸した後，手を水槽の外に出し，超音波診断装置（SSD6500，超音波アレイトランスデューサ：中心周波数 13 MHz）を用いて，前腕部の動脈を対象としたエコー画像を 9 秒間で 300 枚取得した．得られた画像データから 1.3 秒間隔で 2 枚の画像ペアを複数枚抽出し，正規化相互相関（ZNCC）を施した．その際，閾値処理により相関の高い 76 組の画像ペアを抽出し，それらより拍動や手振れの影響を除去した UVC 画像を描出した．

3. 結果と考察　Fig 1 に，観測した (a)B モード画像と対応する(b)UVC 画像の例を示す．(a)の中央部の水平方向に伸びる黒い領域が動脈であり，(b)では，この動脈領域は青色に描出されている．UVC 画像では，画像ペア間において時間経過とともに超音波速度が速く（遅く）なった領域を赤（青）色で描く．動脈は水分領域であるため，超音波速度変化は体温付近の温度上昇（下降）時に速く（遅く）なる．したがって，(b)の結果は動脈が温度下降（-0.08℃/1.3 s）したことを示している．一方，(b)において動脈の周りの領域は赤色が支配的であり，水分の多い筋肉領域が動脈との熱交換により温度上昇したことを示している．

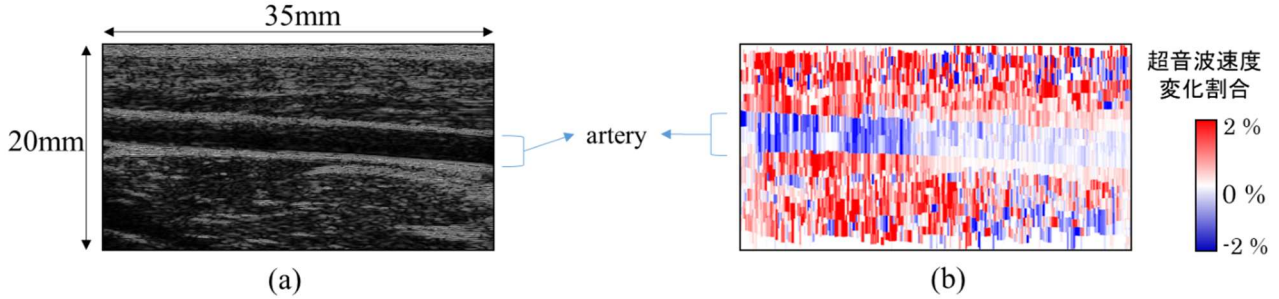

Fig. 1. (a) B-mode image and (b) UVC image of human forearm artery

[1] H. Horinaka, et al., JJAP, 42, 5B, 3287 (2003).